Aus der Königl. Chirurg. Universitätsklinik zu Königsberg i. Pr.

University Library
15
1905

BEITRAG

ZUM

WESEN DER KONGENITAL-SYPHILITISCHEN „TIBIA EN LAME DE SABRE".

INAUGURAL-DISSERTATION

ZUR

ERLANGUNG DER DOKTORWÜRDE

IN DER

MEDICIN, CHIRURGIE UND GEBURTSHÜLFE

DER

HOHEN MEDICINISCHEN FAKULTÄT

ZU

KÖNIGSBERG i. Pr.

VORGELEGT VON

HARRY MOSES,
VOLONTÄRARZT DER KLINIK.

Promotion: Den 23. November 1904 12½ Uhr.

TÜBINGEN
DRUCK VON H. LAUPP JR
1904.

Aus der Königl. Chirurg. Universitätsklinik zu Königsberg i. Pr.

BEITRAG

ZUM

WESEN DER KONGENITAL-SYPHILITISCHEN „TIBIA EN LAME DE SABRE".

INAUGURAL-DISSERTATION

ZUR

ERLANGUNG DER DOKTORWÜRDE

IN DER

MEDICIN, CHIRURGIE UND GEBURTSHÜLFE

DER

HOHEN MEDICINISCHEN FAKULTÄT

ZU

KÖNIGSBERG i. Pr.

VORGELEGT VON

HARRY MOSES,
VOLONTÄRARZT DER KLINIK.

Promotion: Den 23. November 1904 12½ Uhr.

TÜBINGEN
DRUCK VON H. LAUPP JR
1904.

Referent: Herr Geheimer Medizinalrat Prof. Dr. **Garrè.**

Digitized by the Internet Archive
in 2026

https://archive.org/details/IA40153309_0237

Obgleich sowohl die acquirierte als auch die kongenitale Syphilis fast stets Knochenaffektionen macht, und obgleich von allen Knochen am häufigsten die Tibia erkrankt, sind doch die Beobachtungen über die säbelscheidenförmige Difformität der Tibia bei Lues — wenigstens soweit sie in der Litteratur niedergelegt sind — sehr spärlich. Dass diese Affektion in der That recht selten sein muss, geht auch daraus hervor, dass aus der Zeit, wo ihre Aetiologie noch völlig unbekannt war, nur wenige Fälle dieser damals ganz rätselhaften Erkrankung publiziert worden sind, und zwar als „echte Hyperostosis der Tibia in Länge und Dicke". Man verstand hierunter eben eine Hyperostosenbildung, die ihre Lokalisation auf der Vorderfläche der Tibia hatte, mit einer Verlängerung und Verkrümmung des Knochens einherging, und für deren Entstehung man keine bestimmte Allgemein- oder Organerkrankung verantwortlich machen konnte. Auffallend war es nur, dass diese Affektion stets mit „skrophulösen" Hautgeschwüren verquickt war [Wenzel[1])]. Wenn

1) Deutsche Zeitschr. f. Chir. I. S. 407.

man nun auch sicherlich nicht alle Fälle dieser Art, die beschrieben worden sind, zu den luetischen Erkrankungen wird rechnen können, so lässt doch bei einigen die gegebene Schilderung wohl kaum einen Zweifel darüber, dass es sich thatsächlich um die typische luetische Tibiadeformität gehandelt habe. Natürlich ist in diesen älteren Arbeiten die Beschreibung der Symptome nicht auf das Krankheitsbild zugeschnitten, wie es von Fournier später gekennzeichnet worden ist, und aus diesem Grunde muss es bei der teilweise unklaren Darstellung ungewiss bleiben, wie viele der als echte Hyperostosis der Tibia beschriebenen Fälle der Syphilis zuzuzählen sind.

Der von Fournier[1]) aufgestellte Typus der hereditär-luetischen säbelscheidenförmigen Tibia wird von ihm folgendermassen charakterisiert: „Anstatt dass die Tibia gerade ist, ist ihre Crista nach vorwärts projiciert, erscheint gekrümmt und beschreibt eine bogenförmige Linie mit vorderer Konvexität. Ihr Profil ist dann genau das eines Kreisbogens oder das einer Säbelklinge (lame de sabre). Diese merkwürdige Missbildung giebt das Bild einer rachitischen Krümmung. Man glaubt im ersten Augenblick — und das ist der gewöhnlichste Eindruck — es mit einer Tibia zu thun zu haben, die durch Rachitis verkrümmt ist. Das ist aber keineswegs der Fall. Denn diese gekrümmte Tibia ist nur dem Scheine nach und nicht in Wirklichkeit so gekrümmt. Sie ist in der That eine gerade Tibia, die von einer Hyperostose überragt ist, welche den Vorsprung nach vorn bildet. Zweitens zeigt sich diese Tibiamissbildung mit Ausnahme eventueller Coincidentien als isolierte Erkrankung zum Unterschiede von den rachitischen Läsionen, welche gewöhnlich multipel sind. Andererseits ist der vordere Rand des Knochens, welcher diese pseudorachitische Krümmung eingegangen ist, gewöhnlich verdickt, stumpf und in wirkliche Knochenmasse verwandelt. . . . . Wir können hinzufügen, dass der Vorsprung dieser tibialen Hyperostose dem Glied den Anschein der seitlichen Abplattung giebt . . . .“.

War Fournier[2]) derjenige, der uns ein scharf umrissenes Symptomenbild der Tibia en lame de sabre geliefert und diese Affektion erst allgemeiner bekannt gemacht hat, so haben doch schon vor ihm Hutchinson, Mansell-Moullin, Parrot und Lannelongue auf das Vorkommen dieser Difformität bei kongenitaler Lues aufmerksam gemacht, und auch Schede[3]) hat be-

1) Fournier, La syphilis héréditaire tardive. Paris 1886. Uebersetzt von Körbl und von Zeissl. 1894.

2) l. c. 3) Berl. klin. Wochenschr. 1876.

reits im Jahre 1876 einen Fall von chronischer deformierender Periostitis der Tibia veröffentlicht, für den er hereditäre Lues als Ursache anspricht.

Es handelt sich bei ihm um ein 15j. Mädchen, das seit 9 Jahren an chronischer Periostitis der ganzen Tibia litt. Starke Knochenauflagerungen und Verlängerung der Tibia um 8—9 cm. Fibula nicht in gleicher Weise mitgewachsen, daher starke bogenförmige Verkrümmung der Tibia, die Konvexität nach innen. Untere Gelenkfläche stark nach aussen gewendet, daher extremste Valgusstellung des Fusses. — Besserung durch keilförmige Osteotomie der Tibia.

Dieser Fall ist offenbar nicht ganz typisch, da die Beschreibung nicht das Bild der Säbelscheidenform mit vorderer Konvexität giebt, doch ist es in der deutschen Litteratur der erste, bei dem von einer deformierenden Erkrankung der Tibia bei kongenitaler Lues die Rede ist.

Fournier selbst hat in seinem Werke keinen Fall ausführlich beschrieben, obwohl aus der Bemerkung, dass er diese Affektion „nur bei hereditär-luetischen Individuen gesehen habe“ [1]), der Schluss gezogen werden muss, dass dieses Krankheitsbild ihm öfters begegnet sei. Die vorzüglichen Abbildungen, die er von der säbelscheidenförmigen Tibia giebt, rühren von Fällen Gazin's und Berne's her. Im Falle von Gazin sieht man übrigens sehr deutlich, dass die Haut des Unterschenkels mit alten Narben und frischen Ulcerationen übersäet ist. Ausserdem zeigt der rechte Unterschenkel dieselbe Verkrümmung nach aussen mit sekundärer Valgusstellung des Fusses, wie Schede sie bei seinem Falle beschreibt.

Typische Fälle von säbelscheidenförmiger Tibia haben weiter Kirmisson [2]), Pruche [3]), Besnier [4]), Legroux [5]), Robinson [6]), Werther [7]), Stamm [9]) und Wieting [8]) mitgeteilt [10]).

1) l. c.
2) Gaz. des hôpit. 1889.
3) De la syphilis du tibia. Thèse de Paris 1889.
4) Annales de dermat. et de Syphil. 1889.
5) Ibid. 1889.
6) Lancet 1890.
7) Deutsche med. Wochenschr. 1891.
8) Arch. f. Kinderheilk. 1895.
9) Bruns' Beiträge 1901.
10) Einen weiteren Fall scheint A. H. Tubby (Congenital syphilitic curvature of the tibia. Clin. Journ.) mitgeteilt zu haben. Doch war mir das Original der Arbeit nicht zugänglich.

In allen diesen Fällen ist die Affektion in jugendlichem Alter, vor Abschluss der Wachstumsperiode, zur Ausbildung gekommen. Die Fälle von Kirmisson, Pruche und Legroux haben überdies das gemeinsam, dass ausser der vorliegenden Difformität in Verbindung mit Affektionen des Kniegelenks oder der Unterschenkelhaut sich weder bei der Untersuchung noch in der Anamnese irgend ein weiterer Anhaltspunkt für Lues ergab.

Bevor ich daran gehe, das Wesen der Erkrankung auf Grund der bisher in diesen Fällen erhobenen Befunde zu untersuchen, möge es mir gestattet sein, einen Fall aus unserer Klinik ausführlich mitzuteilen, da derselbe, wie ich glaube, wesentliche Momente aufweist, die für eine Erklärung der Affektion von Bedeutung sind.

A. K., ein 24j. Scharwerker, stammt angeblich aus gesunder Familie. Die Mutter hat keine Fehlgeburten durchgemacht, keines der Geschwister ist jung gestorben. Er selbst will bis zu seinem 10. Lebensjahre stets gesund gewesen sein. Nur einmal will er vorübergehend an einem „Ausschlag“ auf der Brust gelitten haben. Im 10. Lebensjahre begannen die Unterschenkel ohne besondere Ursache anzuschwellen und krumm zu werden. Seit dem 16. Lebensjahre brachen an beiden Unterschenkeln mehrfach Stellen auf und eiterten. Dieser Zustand dauerte bis zur Aufnahme in die Klinik an. Die Fisteln heilten immer bald wieder zu, um an anderen Stellen von neuem aufzubrechen.

Status (15. XII. 02): 177 cm grosser, gracil gebauter, blasser, junger Mensch in mässigem Ernährungszustand, Fettpolster gering entwickelt. Keine Oedeme; keine Exantheme. Bei den beiden oberen mittleren Schneidezähnen verläuft je ein horizontaler, milchweisser Streifen durch die Zahnkrone — nach Fournier ein Symptom hereditärer Lues. — Im Urin kein Eiweiss. Brustorgane ohne Besonderheiten. Bauchorgane ohne nachweisbare Erkrankungen.

Beide Unterschenkel sehr stark verdickt, scheinbar säbelscheidenartig von rechts nach links zusammengedrückt und stark verkrümmt mit vorderer Konvexität. Besonders sind die Tibien im antero-posterioren Durchmesser enorm verbreitert. Am rechten Unterschenkel mehrere eingezogene Narben. Am linken Unterschenkel multiple Ulcera, welche Eiter secernieren. Diese offenen Stellen sind ziemlich flache Geschwüre, welche nirgends in die Tiefe führen, ziemlich scharfe Ränder haben und mit schmierigem eiterigem Belag bedeckt sind. Auf einzelnen befinden sich torpide graue Granulationen. — Beide Unterschenkel, besonders in der unteren Hälfte mit bis thalergrossen alten pigmentierten, z. T. strahlig eingezogenen Narben bedeckt. (Fig. 1). — Die Kniegelenke sind infolge der abnorm verlaufenden Belastungsachse der Beine dermassen schlotternd geworden, dass sich beim Stehen sofort hochgradige Genu valgum-

Stellung bildet und Pat. nur in eigentümlich watschelnder Weise zu gehen vermag.

Auf dem Röntgenbilde sieht man eine auch sehr deutlich fühlbare starke Subluxation des rechten Unterschenkels nach vorn. — Eine Messung der unteren Extremitäten ergiebt für beide Seiten gleiche Masse und zwar: Spina ant. sup. — äussere Kniegelenkspalte 50 cm; äussere Kniegelenkspalte — Malleolus ext. (Tasterzirkel) 45 cm [1]). Obere Tibiakante — Fussgelenk an der Vorderseite der Tibia (Bandmass) 47,5 cm [2]). Die Untersuchung des weiteren Extremitätenskeletts ergiebt, dass auch im Bereich der Unterarme die Knochen verändert sind, und zwar rechts der Radius und links die Ulna. Länge des Radius: rechts $28^3/_4$ cm; links: 27 cm. Länge der Ulna: rechts $28^1/_2$ cm; links $29^3/_4$ cm.

Fig. 1.

Ordination: Jodnatrium. — 27. XII. Pat. hat starken Schnupfen bekommen, deshalb wird mit Jod ausgesetzt. — 30. XII. Die Geschwüre am linken Unterschenkel haben sich etwas gereinigt, granulieren teilweise ganz gut, zum Teil sind sie schon geschlossen. — 13. I. Da vorläufig von einer Operation abgesehen wird, wird Pat. ungeheilt entlassen.

Am 20. VI. 03 wird Pat. wieder aufgenommen. Die Geschwüre am Unterschenkel verheilten, wie Patient angiebt, nach der Entlassung in kurzem völlig. Er ist der Ansicht, dass die Verkrümmung der Beine noch zugenommen hat; angeblich sind auch seine Beschwerden stärker geworden, indem er schnell beim Stehen ermüdet und nach längerem

1) Normalen Verhältnissen würde nach Hoffmann etwa eine Länge von 43 cm entsprechen. Nach den Regeln der angewandten Anatomie (L. Pfeiffer, Handbuch der angewandten Anatomie, Leipzig 1899) beträgt die Länge des Unterschenkels vom Kniegelenk bis zum unteren Fersenrand ebensoviel, wie die Entfernung des „Achselgelenkpunktes“ von der Spina ant. sup. Letztere ist bei unserem Pat. 49 cm, erstere 51,5 cm, mithin wären die Unterschenkel um 2,5 cm verlängert.

2) Der Tibiaknochen sollte nach L. Pfeiffer bei einem proportioniert gebauten Menschen 3 mal so lang sein, wie der Mittelfinger (gebeugt bis zur Knöchelspitze). Bei unserem Pat. misst dieser 13 cm, die Tibia 47,5 cm, während sie 39 cm messen sollte. Also wäre die Tibia um 8,5 cm zu lang.

Gehen Schmerzen in den Knien hat.

Bei der Wiederaufnahme wird folgender Befund erhoben: Keine nachweisbare Erkrankung der inneren Organe. Zur Zeit keine Ulcerationen. Ein Vergleich von Pausen der Röntgenbilder ergiebt, dass die Krümmung der Tibien absolut unverändert ist.

Es soll zunächst versucht werden, durch Keilexcision das rechte Bein gerade zu stellen. Da sehr starke Schweisssekretion besteht, wird das Bein zunächst mit 10% Formalinlösung behandelt und täglich gebadet.

Operation 10. VII. 03 (Geh. Rat Garrè): Uebliche Vorbereitung. Aethernarkose. Blutleere. Querschnitt etwas unterhalb der Mitte der Tibia ca. 8 cm lang. Hinzufügen eines Winkelschnittes senkrecht nach oben an der Innenseite. Spalten und Nachobenschieben des Periosts, bis die Tibia rund herum freigemacht ist. Subperiostal finden sich flache Auflagerungen. Die Weichteile werden durch untergeschobene Raspatorien zurückgehalten. Aussägen eines Keiles, der vorn $2^3/_4$ cm hoch ist, hinten vollkommen spitz zuläuft. Der Knochen ist bis auf einen spärlichen im wesentlichen hinten gelegenen Markraum elfenbeinern sklerosiert. Die Fibula leistet einer auch nur geringen Annäherung der Sägeflächen erheblichen Widerstand. Sie wird in gleicher Höhe durch Längsschnitt, Spalten und Beiseiteschieben des Periosts freigemacht. Der Knochen wird schräg durchschnitten, wobei er sich gleichfalls so stark sklerosiert erweist, dass beim Meisseln Splitter abspringen und der Meissel tiefe Scharten erhält. Nach der Durchtrennung lässt sich das Bein ziemlich gerade strecken, wobei die Sägeflächen der Tibia gut aneinanderliegen. Schluss der Weichteilwunden durch tiefgreifende, das Periost mitfassende Kopfnähte. Verband mit steriler Gaze. Cirkulärer Gipsverband von der Mitte des Oberschenkels bis zu den Zehenballen. Hochlagern des Beines.

Am Nachmittag Temperaturanstieg auf 39,5°; Puls 100. Allgemeinbefinden kaum gestört. Bis zum 13. VII. geringe Temperatursteigerungen und zeitweise heftige Schmerzen, seither gutes Allgemeinbefinden bei normaler Temperatur. — Am 6. VIII. wird der Gipsverband erneuert, wobei die Nähte der p. pr. geheilten Wunden entfernt werden und eine ziemlich weit vorgeschrittene Konsolidation festgestellt wird. — 13. VIII. Pat. verlässt das Bett. — Am 13. IX. wird der Gipsverband entfernt. Gute Heilung der Wunden und des Knochens. An der Haut keinerlei Ulcerationen. Im Kniegelenk leichte Beweglichkeit, die durch passive Bewegungen in der Folge gebessert wird. — Es bilden sich wiederholt infolge der Uebungen, der Massage und des Herumgehens Ergüsse im rechten Kniegelenk, die leicht wieder beseitigt werden können. — Am 16. X. ist notiert, dass sich am operierten Bein eine Tibia valga auszubilden droht, offenbar infolge noch nicht vollständiger Konsolidation. Daher muss Pat. das Bett hüten. Massage wird fortgesetzt. Der Erguss im rechten Kniegelenk ist völlig geschwunden.

2. Operation 21. XI. 03 (Geh. Rat Garrè): Aethernarkose. Halbzirkelschnitt auf der Vorderfläche des linken Unterschenkels über die Tibia, Haut und Periost durchtrennend. Zurückhalten des Periosts mit Haken. Heraussägen eines Keiles von $2^1/_2$ cm Basishöhe mit der Basis nach vorn. Fibula wird von einem Längsschnitt aus, ungefähr in der Mitte des Unterschenkels, schräg durchmeisselt. Redressement. Vernähen beider Schnittwunden durch Knopfnähte. Cirkulärer Gipsverband vom Tuber ischii bis zu den Zehen.

Der Wundverlauf ist normal, das Allgemeinbefinden gut. — 11. XII. Verbandwechsel. Entfernung der Nähte. Prima reunio. — Der Knochen ist bis auf eine leichte Federung an der Osteotomiestelle der Tibia konsolidiert. Das obere Tibiaende tritt leicht zurück, sodass hieraus eine geringe Bajonettform der Tibiaachse resultiert mit Vorspringen des unteren Endes der Tibia. Neuer Gipsverband. — 17. XII. Pat. steht auf und geht am Gehbänkchen ohne Schmerzen umher. — 26. XII. Abnahme des Gipsverbandes. Beginn mit Massage und passiven Bewegungen. — 2. I. 04. Leichter Erguss im linken Kniegelenk. Flanellbindeneinwickelung des Beines. Pat. klagt über Schmerzen in der rechten Fusssohle. Daselbst ist eine 2 Markstück grosse infiltrierte Stelle fühlbar. Ordo: Jodnatrium. — 1. II. 04. Infiltrat fast verschwunden Erguss im linken Kniegelenk bis auf ein Minimum zurückgegangen. Pat. geht mit einem Stock gut umher. Es besteht immer noch eine beträchtliche Antekurvierung der Tibia oberhalb der Osteotomiestelle. Pat. wird entlassen und erhält die Weisung, sich nach etwa $^1/_4$ Jahr wieder vorzustellen.

Die Röntgenaufnahmen der Unterschenkel (Fig. 2) vor der Operation ergeben folgenden Befund: Rechter Unterschenkel: Die Tibia stellt in toto einen nach vorn konvexen Bogen dar, dessen Sehne die Fibula bildet, die keine Abweichung von der normalen Richtung zeigt. Dagegen ist sie sonst in ihrer Form hochgradig verändert. Während in ihrer oberen Hälfte nur eine mässige Verdickung der äusseren Knochenschicht durch eine ziemlich gleichmässige periostale Wucherung, bei sonst gut erhaltener Markhöhle auffällt, beginnt etwa in der Mitte des Knochens eine stärkere Wucherung des Periosts — besonders nach vorn sich vorwölbend. Weiter nach unten geht diese in eine diffusse sklerotische Hyperostose über, die nur noch in ihrem obersten Teil eine Andeutung von Markhöhle erkennen lässt. Das ganze untere Drittel der Fibula ist in eine total sklerosierte Knochenmasse umgewandelt, die etwa doppelt so dick als der obere Teil des Knochens ist. Bei der im antero-posterioren Durchmesser erheblich verbreiterten Tibia kann man in ihrem ganzen Verlauf eine Andeutung von Markraum verfolgen. Derselbe stellt sich im Bilde als hellere Partie dar, in der man überall deutlich derbspongiöse Struktur sieht. Im oberen Drittel ist die kortikale Schicht hinten stark verdickt und geht allmählich in das spongiöse Gewebe über; vorn ist sie von diesem scharf abgrenzbar, jedoch ebenfalls verbreitert.

Diese Verbreiterung durch Hyperostisierung nimmt nach unten hin zu und erreicht im mittleren Drittel ihren Höhepunkt. Hier ist die ganze vordere Hälfte der Tibia aus einer sklerosierten Hyperostose gebildet, die vorn leicht gebuckelt erscheint und an deren unterem Ende ein kleiner Rarefikationsherd sichtbar ist. Der Markraum ist in der Mitte der

Fig. 2 [1]).



Tibia sehr schmal, die hintere Corticalis auch stark verbreitert, wenngleich nicht in dem Masse, wie an der vorderen Seite. Das untere Drittel der Tibia endlich erscheint verbreitert und fast völlig von derb spongiösem Gewebe eingenommen, das sich nach hinten, wenn auch nicht scharf, von der mässig dicken kompakten Substanz abgrenzen lässt, während es vorn nur eine dünne, stellenweise nahezu papierdünne Schicht von Corticalis stehen lässt.

Linker Unterschenkel: Die Fibula zeigt keine Verkrümmung. Die obere Epiphysenlinie ist noch deutlich erkennbar. In der oberen Hälfte nur geringfügige äussere und innere Hyperostosen, bei gut erhaltenem Markkanal. Auf der Grenze zwischen mittlerem und unterem Drittel der Fibula ist der Knochen etwa 5 cm weit spindelförmig aufgetrieben. Diese Auftreibung erscheint total sklerosiert, von einer Markhöhle ist

1) Wegen Zerbrechens der Platte musste eine Zeichnung nach dem Röntgenbilde reproduciert werden, die nicht alle Details wiedergiebt.

nichts zu sehen. Die Konturen dieser Partie zeigen kleine Unebenheiten. Im unteren Drittel sind keine erheblichen Veränderungen festzustellen. Die Tibia ist im antero-posterioren Durchmesser stark verbreitert und in toto bogenförmig nach vorn gekrümmt, allerdings nicht so stark, wie die rechte Tibia. Hinten ist im ganzen Verlauf des Knochens eine Randzone aus kompakter Substanz vorhanden, die in der Mitte am breitesten, unten sehr schmal ist. Vorn ist in der oberen Hälfte eine sehr breite Corticalis vorhanden, die von den den Markraum ausfüllenden derb spongiösen Knochenmassen nicht deutlich abgrenzbar ist. In der Mitte der vorderen Kontur eine etwa erbsengrosse Usur. Im oberen Teil der unteren Hälfte sieht man vorn eine scheinbare Fortsetzung der hyperostotischen oberen Corticalis. Vor dieser sklerosierten Zone befindet sich ein aus spongiösem Gewebe bestehender Streifen, vor dem sich etwas weiter unten wieder sklerosierte Knochenmasse befindet. Allmählich geht die spongiöse Stelle in eburnisierte Partien über, die sich noch weiter nach unten wieder in spongiöses Gewebe verlieren, von dem das ganze untere Viertel der Tibia eingenommen ist. Im untersten Abschnitte ist vorn auch keine Andeutung einer Corticalis vorhanden. Die vordere Kontur der Tibia ist stellenweise leicht gebuckelt, in der Mitte durch die schon erwähnte kleine Usur unterbrochen, in der unteren Hälfte stellenweise infolge rareficierender Processe nicht ganz scharf.

Unser Fall ist in mehrfacher Hinsicht von Interesse. Einmal dadurch, dass er der einzige ist, bei dem eine beiderseitige luetische Tibia en lame de sabre Gegenstand einer Operation geworden ist. Allerdings ist schon früher einmal in dem Falle von Schede[1]) eine ähnliche Operation vorgenommen worden. Doch — abgesehen davon, dass dort die luetische Natur der Affektion nicht über jeden Zweifel erhaben war — lagen die Verhältnisse insofern ganz anders, als die Verkrümmung nach aussen eine „äusserste Valgusstellung" des Fusses zur Folge hatte. Die Operation wurde zu dem Zwecke gemacht, die Beschwerden, die sich aus dieser abnormen Fussstellung herleiteten, zu beseitigen.

Eine andere möglicherweise eintretende Indikation für einen operativen Eingriff bei der syphilitischen Säbelscheiden-Tibia erwähnt Hoffa[2]) bei Abhandlung dieser Krankheitsform. Er geht davon aus, dass diese Erkrankung stets mit einer Verlängerung der Extremität einhergeht. In einem Falle, in welchem hieraus eine erhebliche Längendifferenz zwischen beiden Beinen resultierte, wäre diese bei Versagen einer antiluetischen Kur durch Resektion eines Teiles der

1) l. c.

2) Hoffa, Lehrbuch der orthopäd. Chirurgie. 1891.

Tibia auszugleichen. In unserem Falle hat die den Patienten durch Behinderung beim Gehen erwerbsunfähig machende hochgradige beiderseitige Verkrümmung der Unterschenkel die Indikation für eine Operation abgegeben. Der Eingriff bestand in einer keilförmigen Resektion der Tibien und Durchmeisselung der Fibulae. Der Effekt der Operation war ein befriedigender. Die Verkrümmungen wurden fast völlig ausgeglichen, und dem Patienten war das Gehen erheblich erleichtert worden.

Ferner ist unser Fall insofern bemerkenswert, als er Schlüsse auf die Pathologie des Leidens ziehen lässt und Gelegenheit zur histologischen Untersuchung bot. Ueber die Art der Erkrankung herrschten, auch als bereits die syphilitische Natur des Leidens erkannt war, die widersprechendsten Anschauungen. In der englischen Litteratur findet sich von Mansell-Moullin[1]) eine Erklärung dieser Affektion, nach der es sich um eine chronische Erkrankung der Tibien in Form einer lentescierend verlaufenden Ostitis handelt. Meist ist nur ein Teil des Knochens befallen, entweder das obere oder das untere Drittel, seltener der ganze Knochen. Das Volumen des erkrankten Teiles nimmt ab, und es wird so eine säbelförmige Ausbuchtung des Teiles bedingt. Bei Erkrankung des mittleren Drittels kommt es durch Beteiligung der Epiphysenlinie zu rascherem Wachstum und zur Verlängerung des kranken Knochens. Tritt die Veränderung zeitig auf, so ist sie bilateral, wenn spät, meist nur unilateral.

Besteht hiernach also das Charakteristische der Erkrankung in einer Atrophie, so stellt Fournier[2]) die Lehre auf, dass es sich um eine produktive hyperostosierende Ostitis handelt. Er unterscheidet 2 Stadien in der Entwickelung der Hyperostose: das Stadium des Wachstums, der Entwickelung der Erscheinung unter der Form der Osteo-Periostitis, und das Stadium des bleibenden Zustandes unter der Form der vollendeten Hyperostose. Diese letztere ist es eigentlich, wie eingangs erwähnt, die das charakteristische Bild zu Stande bringt; — sie ist das Wesen des Processes.

Diese Ansicht, die in der französischen Litteratur überall vertreten wird, ist von Fournier sehr bestimmt ausgesprochen, obwohl er selbst keine Beweise für ihre Richtigkeit hat beibringen können. In einer Diskussion über den erwähnten Fall von Bes-

1) Brit. med. Journal 1884. (Ref. Arch. f. Dermat. u. Syph. XVII.)

2) l. c.

nier machte er auch das Eingeständnis, dass das Wesen der Erkrankung noch nicht ganz klar sei, indem er sagte: „On a prétendu, qu'il s'agissait là d'une périostose; je n'ai pas eu l'occassion de faire d'autopsie et de juger de la valeur de cette opinion“ [1]). Diese Hypothese einer charakteristischen Periostose stützt sich auf die von der Pariser Schule geübte Methode der manuellen Untersuchung in vivo, die Pruche [2]) in seiner Arbeit beschreibt. Es wird hierbei die Thatsache vorausgesetzt, dass bei einem gesunden Menschen bei Untersuchung des Unterschenkelprofils die vertikale Linie der vorderen Kontour, nicht ganz gerade sei, sondern leicht nach vorn konvex. Diese Konvexität rühre nicht von der geraden Tibia her, sondern sie entspreche der Vorwölbung, welche die Muskeln der Unterschenkelvorderfläche bilden. Wenn man nun die Hand auf die Muskeln parallel der Tibiakante auflegte und stark drückte, fühle man den geraden Rand des Knochens. Besteht die Exostose, so könne man durch diese Art der Palpation feststellen, dass die Tibia in einer mehr oder weniger grossen Ausdehnung gerade sei, und zwar oben und unten in der Gegend der Epiphysen. In der mittleren Diaphysenpartie werde jedoch diese gerade Linie durch eine darüber befindliche Masse, nicht aber durch eine Deformation des Knochens selbst, unterbrochen, wie deutlich zu fühlen sei.

Diese Art und Weise der Untersuchung verdient natürlich keineswegs die Anerkennung, eine exakte Methode zu sein, die als Fundament für eine Theorie dienen könnte. Die Ungenauigkeit ihrer Ergebnisse ist denn auch durch das Röntgenverfahren erwiesen worden.

Aehnlich wie Fournier und seine Schüler spricht sich Lang [3]) über das Wesen der syphilitischen Difformitäten aus. Die Knochenerkrankung besteht nach ihm in einer Ostitis und Periostitis, wie sie auch bei der acquirierten Syphilis vorkommen. Jedoch weisen die hereditär-luetischen Affektionen insofern eine Verschiedenheit von den gleichen Erkrankungen der acquierierten Lues auf, als sie viel häufiger grössere Partien des Knochens, oft genug die ganze Diaphyse desselben erfassen. Hierdurch bilden sich Buckel und walzenförmige Verdickungen aus, welche Verkrümmungen vortäuschen.

1) Besnier l. c. 2) l. c.

3) Lang, Vorlesungen über Pathologie und Therapie der Syphilis. Wiesbaden 1896.

Nach Schuchardt[1]) ist die Knochenerkrankung, die hier in Frage kommt, als „toxische Malacie" anzusehen, die mit oder ohne Bildung von gummösem Granulationsgewebe einhergehen kann. „Befällt diese Malacie nun die Knochen wachsender Individuen, wie dies namentlich bei den Spätformen der ererbten Syphilis der Fall ist, so können, falls dies nicht durch kompensatorische periostale Knochenneubildung verhindert wird, eigentümliche Verkrümmungen, namentlich der Unterschenkel entstehen, die man als Ostitis deformans syphilitica bezeichnet hat. Sie unterscheiden sich von den rachitischen Verkrümmungen im Allgemeinen dadurch, dass nur die Diaphysen erkrankt sind und Wachstumsstörungen daher gewöhnlich fehlen."

Es besteht also auch nach Schuchardt kein principieller Unterschied zwischen den Tertiärformen der Knochenlues und der Art der Erkrankung bei der hereditär-syphilitischen Tibiadifformität.

Autopsie- oder Operationsbefunde sind aus früherer Zeit nirgends veröffentlicht worden, so dass also die Erklärungen des Processes, der zur Bildung der Tibia en lame de sabre führt, einen rein hypothetischen Charakter tragen mussten.

Erst seit der Bereicherung des diagnostischen Hilfsapparates durch die Verwendung der Röntgenstrahlen konnte man erwarten, mehr Klarheit über das Wesen der sonderbaren Knochenaffektion zu schaffen. Wieting[2]) hatte seither Gelegenheit, 3 Fälle von hereditär-luetischer Tibiadifformität mit Röntgenstrahlen zu untersuchen und wertvolle Aufschlüsse über das Wesen der Erkrankung zu geben.

Zunächst war das Augenfälligste, dass die Tibia eine reelle Krümmung aufwies, wie dies auch schon Schuchardt angenommen hatte. Die Missgestaltung der Extremität ist also nicht lediglich der Hyperostose zuzuschreiben, sondern auch die Verbiegung der Tibia hat ihren Anteil, ja vielleicht den hauptsächlichsten Anteil daran. Ferner liess die Radioskopie erkennen, dass das Knocheninnere in seiner Struktur gegen den Normalzustand wesentlich verändert war. Es zeigte sich, dass stellenweise — vorwiegend an der Vorderseite des mittleren Drittels der Tibia — eine ausgedehnte Neubildung spongiösen Knochengewebes stattgefunden habe, die Compacta hier allmählich verschwunden und die dünne periostale Schicht gewissermassen aufgebläht sei. Es handelt sich nach der

1) Deutsche Chirurgie. 28.
2) l. c.

Ansicht Wieting's um eine specifische Osteoperiostitis — analog derjenigen, die man bei acquirierter Späthlues beobachtet. Den Stadium der entzündlichen Gewebsneubildung und rareficierenden Ostitis folgten dann reparatorische Vorgänge in Gestalt von sklerosierenden Processen.

Im Wesentlichen wird also auch hierin die Auffassung Schuchardt's bestätigt. Wie dieser, nimmt Wieting einen osteoporotischen Process mit Ausgang in Sklerose an. Hieraus erklärt sich auch die Thatsache, dass die „verdickten Knochen zunächst viel leichter sind, als die normalen; später gehen daraus allmählich dicke, sklerotische, schwere Knochen hervor" (Schuchardt) [1]). Doch hält Wieting diese Sklerose gewissermassen für eine „Vernarbung entzündlich gewucherten Knochengewebes", die „weit über das Mass des zu leistenden hinausgeht", während Schuchardt geneigt war, die Hyperostose als das Produkt einer funktionellen Anpassung aufzufassen. Wieting weist nach, dass bei Schwächung des Knochens durch Erkrankung der vorderen Seite eine Verstärkung der hinteren Wand statisch zweckmässiger wäre, wie es z. B. analog bei rachitischen Verbiegungen und schief verheilten Frakturen thatsächlich zu konstatieren ist.

Was sodann das vermehrte Längenwachstum der erkrankten Tibia angeht, so ist dasselbe in den Fällen von Schede, Werther, Stamm und Wieting ausdrücklich als Charakteristicum erwähnt worden. In der ausländischen Litteratur fehlen merkwürdigerweise Notizen hierüber. Aus einer Fussnote bei Fournier geht hervor, dass er das Symptom aus den Mitteilungen anderer Autoren wohl kenne, es jedoch nie selbst beobachtet habe. Ebenso meint Schuchardt, dass Wachstumsstörungen gewöhnlich fehlen. Es giebt also zweifellos Fälle von Tibia en lame de sabre, die nicht mit Verlängerung der Unterschenkel einhergehen. Damit ist aber natürlich nicht gesagt, dass keine Wachstumsstörungen vorliegen. Die Tibia ist stets verlängert und diese Verlängerung findet ihren Ausdruck in der Krümmung des Knochens. Es ist eine erwiesene Thatsache, dass der Epiphysenknorpel wachsender Knochen durch relativ geringe Reize, die den Knochen oder selbst nur das Periost treffen, zu gesteigerter Thätigkeit angeregt werden kann. Nach Poncet [2]) bedingt eine Ostitis des mittleren Teiles der Dia-

1) l. c.

2) Poncet, Gaz. hebdom. de med. et de chirurgie 1872; (ref. Virchow's Jahresbericht. 1872. II. 445.)

physe stets eine Verlängerung des betreffenden Knochens. Ja, Ollier hat sogar Verlängerung an Knochen beobachtet, deren Diaphyse er nur Periostläppchen entnommen hatte [1]. Es darf also nicht Wunder nehmen, wenn die Tibia unter dem Einfluss der chronisch verlaufenden luetischen Entzündung sich in abnormer Weise verlängert.

Nun ist die Tibia aber mit der Fibula durch einen Bandapparat verbunden, der sehr fest ist. Welche Folgen hat dieser Umstand? Nach Langenbeck[2]) giebt es da drei Möglichkeiten:

Erstens kann die Fibula normal lang und in normaler Lage bleiben, dann kommt es zur Krümmung der Tibia oder zu einer Plattfussstellung des Fusses.

Zweitens können die Bänder des Capitulum fibulae nachgeben und es kommt zu einer Luxation des Fibulaköpfchens.

Endlich wächst die Fibula, obwohl nicht erkrankt, durch Dehnung mit, wie Langenbeck experimentell durch Reizung der Tibia eines Hundes mittelst Einlegen von Elfenbeinzapfen feststellen konnte.

Ist bei unserer Affektion der Reiz auf die Tibiaepiphysen kein sehr starker, die Wachstumsenergie eine geringe, so wird es nur zu einer Verkrümmung der Tibia kommen, ohne dass die Fibula irgendwie alteriert wird. Eine Verlängerung des Unterschenkels wird also ausbleiben. Bei intensiverem Reize, bei stärkerer Wachstumsenergie werden sich auch die Folgen an der Fibula zeigen, sei es, dass das Köpfchen luxiert wird — was bei den bisher publicierten Fällen nicht beobachtet worden ist —, sei es, dass die Fibula an der Verlängerung teilnimmt und so eine Längenzunahme des Unterschenkels zu Stande kommt.

Allerdings wird man die Verlängerung der Fibula in den Fällen, in denen das Verhalten dieses Knochens durch das Diagramm hat festgestellt werden können, nicht als eine rein passive Verlängerung durch Dehnung auffassen dürfen. Die Röntgenbilder haben sowohl in den Fällen Wieting's wie in unserem Falle eine Miterkrankung der Fibula ergeben, die durch andere diagnostische Methoden nicht nachweisbar war. Da die Fibula ihre gerade Gestalt behält, die Tibia allein sich krümmt, ist man zu der Annahme gezwungen, dass für die Formveränderung des Knochens noch das Moment der Belastung in Frage kommt. Andrerseits ist gerade in der Belastung, die fast ausschliesslich die Tibia und hier

1) Cit. bei Helferich, Deutsche Zeitschr. f. Chir. X. 433.

2) Berl. klin. Wochenschr. 1869. 26.

wieder vorzugsweise die vordere Hälfte trifft, ein besonderer Reiz gegeben, der zur Folge hat, dass sich entzündliche Processe hier mit Vorliebe etablieren, und so von intensiverer Wirkung sind, als etwa an der Fibula. Also wirken sowohl der Reiz der Belastung an sich, wie die infolge dieses Reizes intensivere Entzündung, wie auch das durch diese Entzündung gesteigerte Längenwachstum bei Fixierung der Knochenenden an dem Zustandekommen der Deformation mit. Dass nicht etwa hauptsächlich der Belastung diese Wirkung zuzuschreiben ist, lehrt ein Fall von Joachimsthal[1]), der eine hereditär-luetische Erkrankung beider Vorderarme bei einem 8jährigen Knaben betrifft. Es handelte sich um einen der Tibia en lame de sabre ganz analogen Process, bei dem der Radius beiderseits verlängert und verkrümmt war, während die Ulna zwar miterkrankt, aber weder verlängert noch verbogen war. Hier war es also lediglich die Verlängerung des an seinen Enden fixierten Radius, welche die Krümmung verursacht hatte, eine stärkere Belastung kam hierbei nicht in Frage. Man muss nach alledem annehmen, dass es im Wesentlichen das gesteigerte Längenwachstum ist, das die Krümmung und bei noch weiterer Steigerung die Verlängerung der Extremität bedingt.

Der Belastung ist ungefähr derselbe Einfluss auf die Verbiegung zuzuschreiben, wie der Hyperostose auf den Grad der Deformation, die doch im Grunde durch die Krümmung der Tibia hervorgebracht, durch die Hyperostose aber vermehrt wird.

Welcher Art ist nun aber die Hyperostose? Fournier neigt zu der Annahme, dass es sich um eine idiopathische Hyperostosenbildung handle. Sie allein ist für ihn das Charakteristische des Leidens. Nach Wieting dagegen ist die Sklerosierung eine sekundäre. Sie setzt nach Ablauf der entzündlichen Gewebsneubildung und der rareficierenden Processe ein, um die in diesem Stadium erfolgten Schädigungen des Knochens wieder auszugleichen.

An der Hand der bei Operation unseres Falls gewonnenen Präparate ist es möglich, sich ein genaueres Bild von der Art der Hyperostose und, im Zusammenhange damit, des ganzen Processes, der sich in dem erkrankten Knochen abspielt, zu machen.

Die resecierten Knochenstücke lassen erkennen, dass die kortikale Schicht besonders an der Vorderseite eine erhebliche Verbreiterung durch Hyperostosenbildung erfahren hat. An dem einen Keile sieht man am vorderen Rande eine kleine usurierte Stelle, in deren

1) Deutsche med. Wochenschr. 1894. Nr. 21.

Nachbarschaft der Knochen weithin scheinbar total eburnisiert ist. Eine 4 mm dicke hier abgesägte Knochenscheibe lässt jedoch im Röntgenbilde fast überall, auch an Stellen, die ganz elfenbeinern erscheinen, feine Kanälchen und Bälkchen erkennen (Fig. 3). Andererseits zeigt die Röntgenaufnahme eines Keiles von der Basis her — also im anteroposterioren Durchmesser des Knochens — nur einen tiefen Schatten, in dem keinerlei Struktur wahrnehmbar ist. Und doch ergab die nähere Untersuchung des Knochenstückes, dass sich in demselben eine erbsengrosse Höhle befand, die zum Teil mit morschen Knochenbälkchen erfüllt war. Dieser Rarefikationsherd — der offenbar der Sitz eines gummösen Processes gewesen war — markierte sich also absolut nicht bei der Durchstrahlung, sondern wurde durch das ihn umgebende total sklerosierte Knochengewebe völlig verdeckt. Man muss also annehmen, dass es nicht möglich ist, mittelst der Röntgenuntersuchung in Knochenpartien, die durch luetische Processe stark sklerosiert sind, Gummata nachzuweisen.

Fig. 3.

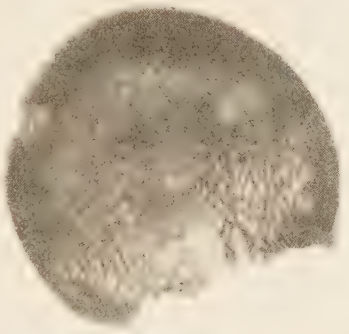

Liess sich so aus der makroskopischen Beschaffenheit des Knochens schon der Schluss ziehen, dass die Hyperostose nicht eine idiopathische Erkrankung, auch nicht lediglich ein Sekundärstadium darstellt, sondern zu einem grossen Teil sicher eine reaktive Sklerose, veranlasst durch rareficierende gummöse Processe, ist, so wurde diese Annahme durch die mikroskopische Untersuchung des entkalkten Knochens vollauf bestätigt.

Der Knochen erwies sich als so hochgradig eburnisiert, dass die Entkalkung nur mittelst 9procentiger Salpetersäure möglich war. Die Schnitte wurden mit Hämatoxylin gefärbt. Die makroskopisch als eburnisiert imponierenden Stellen aus der Umgebung der kleinen Knochenhöhle und aus dem Knocheninneren boten das typische Bild der Osteosklerose. Die Markräume waren durch Knochenapposition eingeengt, an ihrem Rande, sowie am freien Rande der Havers'schen Kanälchen waren Osteoblastenschichten sichtbar. In der Nähe der rareficierten Stelle fand sich allmähliche Erweiterung der Havers'schen Kanäle und Schwund eines Teiles der zwischen den Ka-

nälen liegenden Knochenlamellen, so dass unregelmässig gestaltete grosse Markräume gebildet wurden. Diese waren mit zelligem Granulationsgewebe erfüllt, in dem sich stellenweise eine stärkere Anhäufung von Rundzellen fand, und zwar entsprach diese Infiltration vielfach dem Verlaufe der Gefässe. Die Gefässe in den Granulationen zeichneten sich durch eine erhebliche Verdickung ihrer Wandung aus. Die Intima der Arterien war stark gewuchert, die Media meist nicht deutlich differenzierbar, die Adventitia erheblich verbreitert, meist glasig erscheinend und allmählich in das umgebende Granulationsgewebe übergehend. An einer Stelle sah man dicht am Rande des Knochendefektes zwei nebeneinanderliegende Gummata mit Nekrosen, umgeben von dichter kleinzelliger Infiltration. Die gummösen Granulationen wucherten zum Teil in die Knochenbälkchen hinein, die in der nächsten Umgebung der Höhle wie ausgezackt erschienen. — Gleichzeitig mit dieser Resorption des Knochens ging Knochenneubildung auch am Rande des Defektes einher, wie man aus den zahlreichen Osteoblasten ersehen konnte, die an manchen Stellen den atrophischen Knochenbälkchen anlagen.

Nach diesem Befunde kann es nicht zweifelhaft erscheinen, dass es sich bei der Bildung der kongenital-luetischen Säbelscheidentibia im Wesentlichen um eine gummöse Ostitis handelt, die zu erheblichen Hyperostosen führt. Die Sklerosierung ist demnach als eine reaktive aufzufassen. Seiner Natur nach unterscheidet sich also der Krankheitsprocess in nichts von den hyperostosierenden Formen gummöser Ostitis bei acquirierter tertiärer Syphilis.

Die Möglichkeit, dass nebenher noch unter Schwund der Compacta eine Neubildung von spongiöser Knochensubstanz mit sekundärer Sklerosierung stattfindet, wie es Wieting annimmt, soll nicht geleugnet werden; der Befund bei der Durchleuchtung der Knochen macht es sogar wahrscheinlich. Jedenfalls ist aber der Hauptsitz der Krankheitserscheinungen, die Vorderseite der Diaphysenmitte, auch der Sitz gummöser Processe, die zu reaktiven Hyperostosen führen, wobei im Sinne der Weigert'schen Ueberproduktionstheorie mehr sklerotisches Gewebe gebildet werden mag, als zum Ersatz der entzündlichen Granulationen nötig wäre. Schon die Gummata der Haut und des Periostes, die bei fast allen Fällen gefunden werden, legten die Annahme nahe, dass sich auch im Knochen selbst ähnliche Processe abspielen müssten. Der Operationsbefund von

Stamm[1]), der in einer fingerdicken Schicht des Knochens zahlreiche käsige Herde im Periost und Knochen fand, spricht zu Gunsten unserer Erklärung der Natur des Processes. Es lässt sich wohl verstehen, dass das Periost auf diese Usuren und Zerstörungen des Knochens mit einer starken Hyperostose reagiert, die infolge gleichmässigen Befallenseins des Knocheninneren auch von einer gleichmässigen Ausdehnung und regelmässigen Form ist.

Auf Grund dieser Erwägungen muss man sich den Verlauf der Erkrankung folgendermassen vorstellen:

In jugendlichem Alter — nach den bisherigen Beobachtungen gegen Ende des ersten bis gegen Ende des zweiten Lebensdecenniums — etabliert sich in den Unterschenkelknochen eine rareficierende gummöse Panostitis unter vorwiegender Beteiligung der vorderen Hälfte der Tibiadiaphyse. Der Process ist von chronischem Verlauf und macht meist nur ganz geringfügige subjektive Beschwerden. In der ersten Zeit besonders klagen die Patienten zuweilen über „Dolores osteocopi", die nachts am stärksten sind, bald pflegen aber auch diese zu schwinden. Das Periost bildet als Reaktion auf den lange dauernden Entzündungsreiz eine mächtige Hyperostose, die wohl allmählich aus der Konfluenz kleinerer periostaler Auflagerungen entsteht, wie aus der mitunter höckerigen und gebuckelten Oberfläche geschlossen werden kann. Die Folge hiervon ist eine erhebliche Verdickung und Missgestaltung des Knochens. Gleichzeitig finden im Knochen nach dem Röntgenbefunde entzündliche Gewebsneubildungen statt, wobei die frühere kortikale Schicht langsam zum Schwinden gebracht wird. Der Knochen ist im Ganzen weicher und leichter als in der Norm, es ist eine Art von Malacie eingetreten.

Der Entzündungsreiz hat ferner zur Folge, dass das Längenwachstum des erkrankten Knochens gesteigert wird, woraus dann zunächst eine Verkrümmung der erkrankten Tibia, bei weiterer Steigerung eine Verlängerung des Unterschenkels resultiert. Hierbei wird die miterkrankte Fibula teils durch Dehnung, teils wohl auch durch eine gesteigerte Wachstumsthätigkeit mitverlängert.

In der Umgebung der gummösen Processe ist eine reaktive Sklerosierung eingetreten, wodurch auch bei den gleichzeitigen osteoporotischen Vorgängen eine gewisse Festigkeit des Knochens gewahrt bleibt. In der Folgezeit fällt auch der grösste Teil des neugebildeten spongiösen Gewebes der Sklerosierung anheim, und es

1) l. c.

wird dann ein stationärer Zustand erreicht. Die Beschwerden in den späteren Stadien sind verhältnismässig gering. Wenn die Deformität zu hochgradig wird, können Schwierigkeiten beim Gehen eintreten, wie es bei unserem Patienten der Fall war. Ausserdem hatte unser Patient das Gefühl zunehmender Schwere der Beine, was wohl darauf zurückgeführt werden muss, dass die sekundäre Sklerosierung des leichten neugebildeten Gewebes weitere Fortschritte gemacht hatte. Jedenfalls liess ein Vergleich der Röntgenbilderpausen erkennen, dass eine Verdickung oder weitere Verlängerung des Knochens nicht mehr eingetreten, der deformierende Process also zum Stillstand gelangt war.

Eine antiluetische Therapie scheint vor vollendeter Sklerosierung noch von günstigem Einflusse sein zu können. Joachimsthal beobachtete bei der ganz analogen Erkrankung am Vorderarm erhebliche Rückbildung der Difformität; auch in dem von Pruche beschriebenen Falle einer Tibia en lame de sabre war die Wirkung einer antiluetischen Kur unverkennbar. Ist es erst zu einem stationären Zustand gekommen, dann ist mit einer specifischen Therapie nichts mehr zu erreichen, die Deformität bleibt unverändert bestehen.

Lässt sich nun diese eben charakterisierte, kongenital-luetische Tibiadifformität von ähnlichen Affektionen, welche die Folge anderer Knochenerkrankungen sind, so abgrenzen, dass ihre Diagnose immer möglich ist?

Es könnten bei einer Differentialdiagnose Veränderungen infolge von Rachitis, Osteomyelitis, Tuberkulose, Ostitis deformans, chronischem Ulcus cruris, schliesslich infolge von tertiärer acquirierter Syphilis in Betracht kommen. Ob die bei Jutespinnern vereinzelt beobachteten Fälle von Knochenerkrankung der Unterschenkel zu Verwechslungen Anlass geben könnten, ist bei der Seltenheit dieser Affektion und bei der wenig eingehenden Schilderung, die in der einzigen hierüber bestehenden Publikation von Klein[1]) gegeben wird, nicht zu sagen. Möglich ist es immerhin. Bei den von Klein beobachteten Fällen dieser Krankheit handelte es sich um „eine Osteomyelitis beider Unterschenkel mit gleichzeitiger Wucherung der Epiphysenknorpel“; es kam schliesslich zu „Verdickungen der Tibia und zu ansehnlichen Verkrümmungen der erkrankten Knochen“ und die Krankheit verlief unter heftigen Schmerzen, die anfangs die Knochen blitzartig durchzuckten und sich endlich an einem Punkte lokalisierten. Doch selbst, wenn die Art der Verkrümmung und die

1) Wiener med. Wochenschr. 1882. 16.

Schmerzen eine Tibia en lame de sabre und begleitende „Dolores osteocopi“ vortäuschen sollten, würde man aus dem Berufe der Patienten, der zeitlichen Beziehung des Auftretens der Affektion zu der Berufsthätigkeit, dem Alter der Patienten, die meist die Wachstumsperiode überschritten haben werden, da die Schädlichkeiten doch längere Zeit auf sie einwirken müssen, aus dem schnellen Verlauf der Erkrankung — aus allen diesen Umständen würde man zur richtigen Diagnose gelangen können. Die auch als Berufskrankheit bei Perlmutterdrechslern zuweilen auftretende Knochenerkrankung wird gleichfalls leicht von der luetischen Affektion unterschieden werden können, obgleich sich auch dieses Leiden in der Pubertätszeit entwickelt. Charakteristisch ist der plötzliche Beginn mit heftigen Schmerzen, die Entstehung einer weichen, elastischen Geschwulst, die sich im weiteren Verlaufe wieder zurückbildet und eine umschriebene, oft knochenharte Verdickung an ihrer Stelle hinterlässt. Die Anschwellungen können jahrelang unverändert bestehen bleiben, sich aber auch von selbst wieder zurückbilden. Auffallend ist eine Neigung zu Recidiven [1]).

Eine Erkrankung der Tibien ist, wie es scheint, bisher nicht beobachtet worden. Doch selbst bei Betroffensein der Tibia würde dieses Leiden nach den eben beschriebenen Symptomen nicht leicht mit kongenitaler Lues zu verwechseln sein.

Praktisch wichtiger ist die Unterscheidung der kongenitalluetischen Tibiaaffektion von den Knochenveränderungen bei den anderen oben erwähnten Erkrankungen.

Da ist es zunächst die Rachitis, die zweifellos ganz ähnliche Deformitäten der Unterschenkel machen kann. Hat man doch bei der Beschreibung der kongenital-syphilitischen Säbelbeine diese direkt mit den rachitischen Verbiegungen verglichen und sie pseudorachitische Bildungen genannt. Andererseits wird die „Säbelscheidenform“ der Unterschenkel oft genug als charakteristisch für Rachitis beschrieben. Man muss sich hier zunächst darüber klar werden, was für die Mehrzahl der Autoren bei einem solchen Vergleich das Tertium comparationis abgiebt. Meist will man, wenn man von „säbelscheidenförmigen“ Unterschenkeln spricht, damit sagen, dass diese seitlich zusammengedrückt, abgeplattet erscheinen, genau ebenso, wie bei der Säbelscheidenform der Trachea, die infolge Kompression des Organs von den Seiten her durch eine Struma oder sonstige Tumoren zu Stande kommt. Der Vergleich bezieht sich also ledig-

1) Schuchardt l. c.

lich auf die ähnliche Form des Querschnittes. Nennt man jedoch die syphilitische Tibia en lame de sabre eine säbelscheidenförmige Tibia, so hat man neben der Veränderung der Form in eben erwähntem Sinne noch die Formveränderung im Sinne einer Verkrümmung mit vorderer Konvexität im Auge.

Es ist also wohl zu merken, dass die luetische Affektion die Form der Scheide eines Säbels und zwar eines Reitersäbels (cimeterre) [Pruche[1])] auch im Profil völlig nachahmt. Eine solche Difformität kommt nun bei der Rachitis nicht zu Stande. Wohl sieht man auch hier Verkrümmungen des Unterschenkels nach vorn. Doch sind dann entweder beide Knochen nach vorn gebogen, oder die Tibia ist dicht oberhalb des Fussgelenkes abgeknickt und abgeplattet [Schuchardt[2])], wie überhaupt die rachitischen Verbiegungen am Unterschenkel dadurch etwas Groteskes bekommen, dass sie unvermittelt, ohne allmählichen Uebergang an einer fast genau zu bestimmenden Stelle einsetzen.

Bei der Lues wird gerade die charakteristische Aehnlichkeit mit der Klinge oder Scheide eines breiten Reitersäbels dadurch hervorgerufen, dass die Fibula nicht verkrümmt ist und dass die Verbiegung der Tibia den ganzen Knochen gleichmässig betrifft. Ein weiteres Unterscheidungsmerkmal ist darin zu suchen, dass die Rachitis meist keine Knochenauflagerungen macht und daher die Tibiakante deutlich abtastbar bleibt, ja meist sogar auffallend scharf ist. Endlich ist in Erwägung zu ziehen, dass stets das ganze Knochensystem an Rachitis erkrankt und sich dementsprechend sonst noch am Körper Zeichen dieser Affektion finden müssen.

Freilich muss man hierbei bedenken, dass jemand sehr wohl von rachitischem Habitus sein kann, und doch daneben als einziges Symptom einer vorhandenen hereditären Lues eine typische Tibia en lame de sabre hat. Ein Fall, der wohl nur auf diese Weise gedeutet werden darf, ist von Baudouin[3]) unter dem Titel: „Arrêt de développement et de formation du squelette simulant la syphilis héréditaire“ veröffentlicht worden. Er betraf ein $9^1/_2$jähriges Mädchen, dessen körperliche Entwickelung etwa der eines 4—5jähriges Kindes entsprach. Im Alter von $^1/_2$ Jahr begann eine Schwellung der unteren Oberschenkel- und oberen Tibiaenden und eine allmähliche Verkrümmung der Beine. Zur Zeit bestand eine osteoperiostitische Ver-

1) l. c. 2) l. c.

3) Baudouin, Annal. de Dermat. et de Syphil. 1894. (Ref. Schmidt's Jahrbücher. 246.)

dickung der Beinknochen und eine Säbelscheidenform der Tibiae, die genau der von Fournier beschriebenen Difformität bei hereditärer Lues entsprach. Andererseits hatte das Kind am Körper vielfache Zeichen von Rachitis und die Anamnese ergab keinerlei Anhaltspunkte für acquirierte oder kongenitale Lues.

Um den letzten Punkt vorwegzunehmen, so ist bereits eingangs erwähnt, dass auch in anderen Fällen von Tibia en lame de sabre diese die einzige Manifestation einer hereditären Syphilis war und dass die Anamnese in diesen Fällen durchaus negativ ausgefallen war.

Dass nun ein rachitisches Individuum auch an kongenitaler Lues leidet, darf um so weniger wunderbar erscheinen, als diese Kombination eine so häufige ist, dass Parrot sogar die Theorie aufgestellt hat, die Rachitis sei stets eine hereditär-luetische Erkrankung. Wenn man auch nicht so weit gehen will, so kann es doch keinem Zweifel unterliegen, dass in einem Falle, wie dem erwähnten von Baudouin, die Unterschenkeldifformität lediglich einer bestehenden Lues zuzuschreiben ist, die wahrscheinlich auch eine Prädisposition für die rachitische Erkrankung abgegeben hat.

Keinesfalls ist aber anzunehmen, dass die Tibiaaffektion durch die Rachitis bedingt gewesen ist.

Wird also die Unterscheidung der syphilitischen Tibia en lame de sabre von rachitischen ähnlichen Verbildungen meist nicht auf grosse Schwierigkeiten stossen, so könnte bei einigen, allerdings recht seltenen Formen von infektiöser Osteomyelitis die Differentialdiagnose mitunter in der That schwer werden.

Hierzu gehören zunächst die mehrfach beobachteten Fälle von Knochenverbiegung im Verlaufe der akuten Osteomyelitis. Es kommt hierbei zu einer bogenförmigen Deformität des erkrankten Knochens, die an der Tibia gelegentlich einmal eine Säbelscheidenform vortäuschen könnte, zumal die Gestalt des Knochens auch hier durch periostale Wucherungen verändert ist. Doch sind die osteomyelitischen Erkrankungen charakterisiert durch einen akuten Beginn, durch eine stets vorhandene, längere Zeit hindurch bestehende fistulöse Eiterung, durch Bildung kleiner Sequester, endlich dadurch, dass der Sitz der Deformität immer die spongiöse Substanz in der Nähe der Gelenke ist [Oberst [1])]. Ausserdem sind die Hyperostosen bei Osteomyelitis sehr unregelmässig gestaltet und unterscheiden sich schon hierdurch von der gleichmässigen Form der kongenital luetischen Hyperostose.

1) Münch. med. Wochenschr. 1890. 13.

Gleichfalls nicht schwer ist die Unterscheidung der wohl auch in das Gebiet der Osteomyelitis gehörigen Fälle, die zuerst von Mosetig[1]) als „Osteohalisteresis“ beschrieben worden sind. Es handelte sich auch hier um die Entstehung von bogenförmigen Verkrümmungen der langen Extremitätenknochen im Anschluss an leichte Traumen, z. B. in einem Falle von Mosetig beim Tanzen, in einem anderen Falle von Oberst[2]) durch Umknicken des Fusses beim Marschieren. Auch hier ist der Beginn akut mit heftigen Schmerzen, die Ausbildung der Deformität erfolgt in verhältnismässig kurzer Zeit. Weiter ist zum Unterschiede von der luetischen Erkrankung der Knochen nicht verdickt, seine Oberfläche vollkommen glatt.

Bei allen diesen Formen von Osteomyelitis giebt schon die Anamnese genügende Anhaltspunkte für die Diagnose. Vor allem weist der plötzliche Beginn unter heftigen Schmerzen nach einem meist nachweisbaren Trauma darauf hin, dass es sich um einen akut einsetzenden infektiösen Process handelt, während das kongenitalsyphilitische Unterschenkelleiden sich als eine exquisit chronische Entzündung darstellt. Im Widerspruch hiezu scheint die Beobachtung Stamm's[3]) zu stehen, bei dessen Patientin, einem 12jährigen Mädchen, sich im Alter von 4 Jahren nach einem Fall von einer Treppe eine Verdickung des Unterschenkelknochens mit Verbiegung nach vorn und gesteigertem Längenwachstum entwickelte. Die Unterschenkel boten das typische Bild der von Fournier beschriebenen luetischen Affektion dar. Der Fall wurde operativ behandelt und es zeigten sich an der rechten Tibia, über der die Haut verdünnt und gerötet war, neben Verdickung des Periosts zahlreiche käsige Herde im Knochen, der in fingerdicker Schicht abgemeisselt wurde. Nach Jodkaligebrauch trat wesentliche Besserung und Abnahme im Umfange des Unterschenkels ein. Dass es sich hier in der That um eine luetische und nicht osteomyelitische Affektion handelte, geht — abgesehen von der Wirksamkeit der Jodordination — daraus hervor, dass die Patientin von einem luetischen Vater stammte und sonst am Körper mannigfache Zeichen einer bestehenden kongenitalen Syphilis aufwies, wie Hutchinson'sche Zähne, Keratitis parenchymatosa, Trommelfellperforation, Sattelnase u. s. w. Dass die beiderseitige Tibia en lame de sabre in diesem Falle einem Trauma ihre Entstehung verdankt, ist ungewöhnlich und

1) Wien. med. Presse 1868, Virchow-Hirsch Jahresber. 1868. II. S. 370.
2) l. c. 3) l. c.

stimmt nicht mit den sonstigen Beobachtungen überein. Doch ist es sehr wohl denkbar, ja sehr wahrscheinlich, dass in diesem Falle eine Kombination von akuter infektiöser Osteomyelitis und Lues vorlag. Man muss sich das so vorstellen, dass das Trauma zunächst eine Osteomyelitis zur Folge gehabt hat, die bei dem hereditär-syphilitischen Individuum in den erkrankten Partien eine Manifestation der Syphilis provociert hat. Es ist ja eine ganz gewöhnliche Erscheinung, dass mechanische oder entzündliche Reize aller Art bei syphilitischen Personen Manifestationen dieser konstitutionellen Erkrankung auslösen, — es sei nur an das Auftreten von Papeln an Stellen, die einem dauernden Druck, etwa durch Hosenträger, ausgesetzt sind, an die Umwandlung von Wunden in specifische Ulcera, an das Auftreten von luetischen Efflorescenzen in einem frisch erworbenen Ekzem u. s. w. erinnert. Es kann demgemäss in einem Falle, wie dem eben erwähnten von Stamm, an der Diagnose einer syphilitischen Affektion bei den übrigen deutlich ausgeprägten specifischen Symptomen kein Zweifel bleiben. —

Nicht so leicht wird unter Umständen die Differentialdiagnose in den seltenen Fällen werden, wo es sich um eine sklerosierende nicht eitrige Form der Osteomyelitis [Garrè [1])] handelt. Diese Form kann, wie Garrè betont, bei subakutem Verlauf die grösste Aehnlichkeit mit luetischen ossificierenden Processen haben. Es kommt zur Bildung einer ausgedehnten Hyperostose ohne Eiterung: die im Verlaufe des Processes auftretenden Schmerzen unterscheiden sich kaum von den luetischen „Dolores osteocopi", so dass in vielen Fällen die Abgrenzung dieses Processes von einer luetischen Affektion in der That kaum möglich sein wird. Es ist sehr wohl denkbar, dass ein solcher Fall bei entsprechendem Sitz der Hyperostose in seinem äusseren Aspekt die auffallendste Uebereinstimmung mit dem Bilde der Tibia en lame de sabre darbieten könnte. Hier wird man die Diagnose einer Osteomyelitis „weder durch das Fehlen anderer Zeichen von Lues erhärten oder therapeutisch durch grosse Dosen Jodkalium „ex juvantibus" umstossen können" [2]). Denn die Erfahrung hat gezeigt, dass die Säbelscheidentibia einmal die einzige Manifestation der Lues sein kann, andrerseits meist therapeutisch nicht mehr zu beeinflussen ist. Doch wird auch in solchen Fällen in vivo eine exakte Diagnose möglich werden, und zwar mit Hilfe der Röntgenuntersuchung. Diese wird bei den Fällen von

1) Bruns' Beiträge. X. 1893.
2) Garrè l. c.

Osteomyelitis einen streng lokalisierten Erkrankungsherd, keine diffuse Erkrankung des Knochens zeigen, ferner erkennen lassen, dass die Deformität lediglich durch eine Verdickung des Knochens bedingt ist, nicht durch eine totale Verkrümmung.

Es kommen als Raritäten noch andere Formen resp. Ausgangsformen von Osteomyelitis vor, die bei chronischem Verlaufe eine Formveränderung des Unterschenkels bedingen können, welche der luetischen Tibia en lame de sabre zum Verwechseln ähnlich ist. Es sind dies die überaus seltenen Fälle, bei denen es zur Bildung von Knochenabscessen kommt. In der Litteratur findet sich ein von Garrè[1]) beschriebener Fall, der durchaus das Bild der hereditär-luetischen Erkrankung vorzutäuschen geeignet gewesen wäre, wenn — was nicht der Fall war — die Erkrankung in vivo zur klinischen Beobachtung gelangt wäre.

Es handelte sich um die Leiche eines 14j. Jungen, dessen rechter Unterschenkel nach vorn verbogen und verlängert war; die Tibia war verdickt. In der Mitte des Unterschenkels befand sich eine 6 cm lange, dem Schienbein adhärente Narbe; keine Fisteln. Der Knochen war unter der Narbe uneben, rauh; keine Reste von Fistelgängen, keine Sequester. Die r. Tibia bogenförmig nach vorn und aussen verkrümmt, in toto verdickt und infolge Sklerosierung sehr schwer. Der rechte Unterschenkel war 5 cm länger als der linke, die Tibia um 9 cm, die Fibula um 3,8 cm verlängert. Die Tibia war sklerosiert, ihr Markraum von derbem z. T. kompaktem Knochengewebe eingenommen. In demselben drei erbsen- bis haselnussgrosse ovale Abscesshöhlen. Die nachträglich erhobene Anamnese ergab akute Erkrankung vor etwa 10 Jahren, Absonderung und Bildung einer Fistel, aus der sich nach 2 Jahren und vor 1 Jahre je ein kleines Knochenstückchen abstiess.

Die beigegebene Abbildung der Knochen zeigt die auffallendste Aehnlichkeit mit der Tibia en lame de sabre. Was jedoch nicht zum Bilde dieser Affektion passt, ist der Mangel der äusseren diffusen Hyperostosis. Die Corticalis ist nicht erheblich verbreitert und frei von stärkeren äusseren Unebenheiten. Dieser Befund ist heutzutage auch in vivo vermittelst des Röntgenbildes zu erheben. Sodann würden die Abscesshöhlen wohl auch nicht dem Bilde der Lues entsprechen, da etwaige Gummen kaum sämtlich streng central liegen dürften. Dies könnte nur bei einer Osteomyelitis gummosa der Fall sein, die jedoch in ihrem Befund wesentlich von der hereditär-luetischen Deformität abweicht. Endlich spricht in dem

1) l. c.

Garrè'schen Falle die Anamnese gegen die Annahme von Lues. Wenn auch der akute Beginn, wie bei dem Falle von Stamm, der Diagnose einer syphilitischen Affektion nicht durchaus im Wege stände, so weist doch die erfolgte Absonderung und Sequesterbildung auf Osteomyelitis hin.

Also würde es — selbst bei diesen ganz aussergewöhnlichen Formen von Osteomyelitis — immerhin möglich sein, in vivo die richtige Diagnose zu stellen.

Die tuberkulösen Knochenerkrankungen der Tibia befallen zumeist die Epiphysen und sind dann mit der luetischen Affektion nicht leicht zu verwechseln. Nur wenn der Krankheitsprocess seinen Sitz in der Diaphyse hat, können sich für die Diagnose gewisse Schwierigkeiten ergeben. Es herrscht im Allgemeinen die Anschauung, dass die Tuberkulose der Diaphysen langer Knochen eine sehr seltene Erscheinung sei. Doch scheint sie, wie aus einer in letzter Zeit erschienenen Arbeit v. Friedländer's[1]) hervorgeht, häufiger zu sein, als man bislang glaubte. Ist die Tibiadiaphyse tuberkulös erkrankt, können sich Deformitäten ausbilden, die an die Tibia en lame de sabre erinnern. Unter den von v. Friedländer veröffentlichten Fällen von Diaphysentuberkulose finden sich einige derartige Formveränderungen der Tibia. Zur richtigen Beurteilung dieser Fälle verhilft einmal der Umstand, dass man in der Regel ein multiples Auftreten von Knochen- und Gelenktuberkulose feststellen kann, sodann aber der Röntgenbefund. Die Initialsymptome sind nicht schwer, die subjektiven Beschwerden minimal, — also in dieser Beziehung nichts Charakteristisches. Nach v. Friedländer ist nur durch die Radiographie eine präcise Frühdiagnose zu stellen.

Die tuberkulöse Erkrankung kann in 3 Formen auftreten (v. Friedländer):

1) als diffuse progressive käsige Infiltration. Dann findet man wohl ausgedehnte äussere Hyperostosen wie bei Lues, doch gleichzeitig excentrische Atrophie des ganzen Knochens und Fehlen innerer Sklerose. Der Osteophyt hat Neigung zu Zerfall und Höhlenbildung. Diese ausgedehnte Atrophie und der Zerfall des neugebildeten Knochens stehen durchaus im Widerspruch zu dem Bilde der Lues;

2) als käsige Infiltration mit Sequesterbildung. Die Geringfügigkeit sklerotischer Processe und das Vorhandensein eines grossen Sequesters werden auch bei dieser Form einen syphilitischen Pro-

1) Deutsche Zeitschr. f. Chir. 73. 1904.

cess ausschliessen lassen;

3) als centrale käsige Infiltration ohne Sequesterbildung. Im Knocheninneren bestehen grosse, käsige Herde, welche die Corticalis durchbrechen und zu Fisteln und kalten Abscessen führen. Geringe innere und äussere Hyperostosen sind wohl auch bei dieser Form der Tuberkulose zu konstatieren, jedoch sind die Knochenkavernen stets grösser als die neugebildeten Knochenmassen.

Für die Lues ist gerade das umgekehrte Verhältnis charakteristisch. Also ist es auch bei diesen Formen von Tuberkulose möglich, durch die Radioskopie eine exakte Diagnose zu stellen.

Bei der nicht häufigen Erkrankung an Ostitis deformans (Paget) kommen auch Verkrümmungen der Tibia zu Stande, die grosse Aehnlichkeit mit der kongenital-syphilitischen Säbelscheidentibia haben. Doch schützt das Auftreten der Ostitis deformans in den späteren Lebensjahren, die Beteiligung des Schädels, der Wirbelsäule und der anderen unteren Extremitätenknochen vor Irrtümern in der Diagnose.

Auch bei längere Zeit bestehendem Ulcus cruris kommen zuweilen, wie Beobachtungen von Volkmann[1]) und Schneider[2]) zeigen, Verlängerungen, Verkrümmungen und Hyperostosen der Tibien vor. Doch wird es hierbei, bei sonst etwa gleichem äusserem Befund, wohl immer möglich sein, das Ulcus als ein nicht specifisches zu erkennen. Sicher wird aber eine Röntgendiagnose leicht zu stellen sein, da die Hyperostosen und Reaktionen des Knochens auf das Ulcus, auf die Umgebung der Geschwulst beschränkt sein müssen und rareficierende Processe im Knochen fehlen werden.

Endlich bleibt noch zu untersuchen, ob die acquirierte Lues nicht auch die gleichen Veränderungen an der Tibia hervorrufen kann, wie die kongenitale Syphilis. Schon vorher ist bei Besprechung des Garrè'schen Falles von Knochenabscess von einer Form der tertiären Syphilis die Rede gewesen, von der „Osteomyelitis gummosa". Doch unterscheidet sich diese Art der Erkrankung erheblich von der Tibia en lame de sabre. Einmal macht die gummöse Osteomyelitis nur in den seltensten Fällen klinische Symptome (Chiari)[3]), — es sei denn, dass sie zu einer Spontanfraktur des Knochens führt —, sodann aber besteht eine Erweiterung des Markkanals, starke Ausbildung der Veränderungen im Knocheninneren,

1) Virchow's Arch. 24. 1862.
2) Langenbeck's Arch. 9.
3) Arch. f. Dermat. u. Syphil. XIV.

während die Knochenschale nur sekundär oder gar nicht alteriert ist (Gangolphe)[1]). Diesen Befund kann man mit Röntgenstrahlen in vivo erheben.

Ist diese verhältnismässig seltene Erscheinungsform der acquirierten Lues auch durchaus verschieden von dem Wesen der Erkrankung bei der kongenital-luetischen Tibia en lame de sabre, so sind wir doch vorher zu dem Schlusse gekommen, dass diese letztere durch einen Krankheitsprocess zu Stande kommt, der genau den Knochenerkrankungen bei tertiärer Syphilis entspricht. Ein principieller Unterschied besteht also in dieser Hinsicht zwischen der erworbenen und angeborenen Lues nicht. Das Charakteristische der kongenital-luetischen Affektion wird bedingt: vor allem durch das Auftreten der Erkrankung in der Wachstumsperiode, wodurch es zu der Verlängerung und Verkrümmung der Tibia kommt; durch das hauptsächliche Befallensein der mittleren vorderen Tibiahälfte infolge stärkerer mechanischer Beanspruchung dieses Teiles und regeren Stoffumsatzes daselbst; endlich durch die eigentümliche Knochenanordnung am Unterschenkel, die sich ähnlich auch am Vorderarme findet, woselbst dementsprechend auch ähnliche Krankheitsformen beobachtet werden. Ebensowenig wie irgend ein anderes Symptom der kongenitalen Lues auf einem für diese allein specifischen Processe beruht, sondern alle Erscheinungsformen sich durch das Einwirken eines Krankheitsprocesses analog denjenigen bei der acquirierten Lues, auf den in der Entwickelung begriffenen Organismus, bezw. auf Teile desselben, erklären lassen, — ebensowenig stellt die Tibia en lame de sabre eine gänzlich wunderbare, nur der kongenitalen Lues eigene Erkrankung dar.

Wird eine Syphilis im frühesten Kindesalter erworben, so kann es sehr wohl zu der beschriebenen Tibiadiformität kommen, falls sich Tertiärerscheinungen vor Ablauf der Entwickelungs- und Wachstumsperiode einstellen. Dieser Ansicht sind auch eine ganze Reihe von Autoren (Gangolphe, Roger, Roussel, Rénard[2]), Wieting[3]) u. A.).

Bei uns, wo eine luetische Infektion im Kindesalter so selten ist, dass fast jeder derartige Fall veröffentlicht wird, müssen die tertiären Erkrankungen an Tibia en lame de sabre ausserordentliche Raritäten sein, zumal ja diese Verunstaltung auch bei der heredi-

1) Gangolphe, Lyon. med. 1888. (Ref. Arch. f. Dermat. u. Syphil. XX.)
2) Cit. bei Nasse, Deutsche Chir. 66.
3) l. c.

tären Lues zu den Seltenheiten zählt. In Ländern jedoch, wo die Syphilis viel häufiger ist und den Charakter einer Volkskrankheit trägt, z. B. in Teilen Russlands und der Balkanstaaten, wo frühe Infektionen etwas Alltägliches sein müssen, dürften auch öfters solche Affektionen zur Beobachtung kommen. Leider fehlt es aus diesen Ländern an einschlägiger Litteratur, so dass auf diesem Wege die Frage des Auftretens der Tibia en lame de sabre bei acquirierter Lues nicht entschieden werden kann.

Bei Abschluss der vorliegenden Arbeit wird Patient am 12. IX. 1904 wegen eines grossen Ulcus am linken Unterschenkel und zur weiteren Korrektur der noch bestehenden Verkrümmung des oberen Drittels der linken Tibia wieder in die Klinik aufgenommen. — Der Gang des Patienten ist bedeutend gebessert, die Schlottergelenke sind völlig geschwunden, die Unterschenkelachse bildet jetzt fast eine Gerade, während sie früher eine bogenförmige Linie darstellte. Schmerzen in den Unterschenkeln bestehen nicht, nur zeitweise klagt Patient über Schmerzhaftigkeit im linken Knie, das oft angeschwollen ist.

Das Röntgenbild der Unterschenkelknochen lässt eine vollkommene Verheilung in guter Stellung erkennen. Der innere Bau des Knochens bietet in der oberen Hälfte keine wesentlichen Veränderungen gegen früher dar. Doch zeigt die untere Partie der Tibia sowohl rechts, besonders aber links, Ersatz des früher spongiösen Gewebes durch sklerosierte Substanz, und zwar ist am stärksten die Nachbarschaft der Operationsstelle eburnisiert. Weiter unterhalb derselben sieht man, wo früher das spongiöse Gewebe bis an das Periost heranreichte, eine Zone von kortikaler fester Substanz neu entstanden.

Also auch diese Veränderungen gegen früher sprechen für die Richtigkeit der Wieting'schen Annahme, dass das neu angebildete Gewebe einer sekundären Sklerosierung anheimfällt.

Es mag hier ferner das Verhalten der Vorderarmknochen Erwähnung finden, das vorhin, als nicht zum Thema gehörig, eine nähere Besprechung nicht erfahren hat. Im Röntgenbilde, das früher aufgenommen wurde, war eine deutliche Verbiegung des rechten Radius nach aussen erkennbar, die aber eine Difformität des Vorderarmes nicht zur Folge hatte. Links waren keinerlei Verkrümmungen an den Knochen festzustellen.

An den Vorderarmknochen zeigten sich mässige periostale Auf-

lagerungen, Verbreiterung der Corticalis, stellenweise völlige Sklerosierung und Andeutungen rareficierender Processe — also Vorgänge, ganz analog denen an den Unterschenkeln, nur nicht so hochgradig entwickelt.

Ein Röntgenbild bei der Wiederaufnahme weist nur insofern einen Unterschied von dem früheren Befunde auf, als die rechte Ulna stärkere periostitische Auflagerungen trägt, erheblich verbreitert und leicht gekrümmt, also verlängert ist. Die Epiphysenlinien, die im früheren Bilde noch erkennbar waren, sind verschwunden. Durch Messung am Vorderarm ist eine Verlängerung gegen früher nicht festzustellen. Nach völliger Abheilung des Unterschenkelgeschwürs unter Calomel-Sublimatbehandlung ist am 29. X. 04 die weitere, letzte Korrektur am linken Beine durch Keilresektion der Tibia im oberen Drittel (Oberarzt Privatdocent Dr. Bunge) vorgenommen worden. Der Keil hatte eine Basishöhe von $1^3/_4$ cm. Eine Durchtrennung der Fibula war unnötig, die Adaptation der Knochenwundflächen gelang gut ohne diese Operation.

Fig. 4.

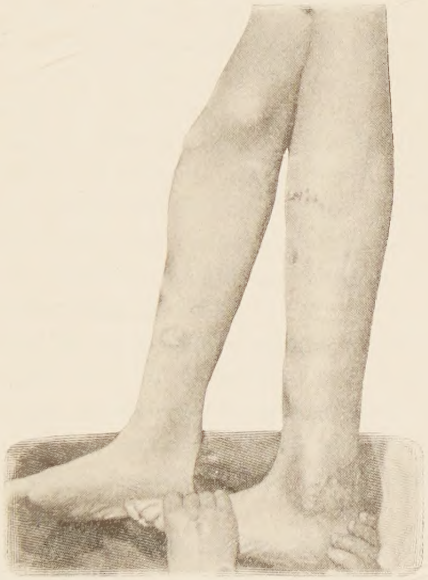

Das kosmetische Resultat ist nunmehr auch links ein sehr gutes, wie ein Vergleich von Fig. 1 und Fig. 4 zeigt; über das funktionelle Resultat kann natürlicherweise ein Urteil noch nicht abgegeben werden, doch ist anzunehmen, dass dieses dem kosmetischen Effekt entsprechend gleichfalls ein zufriedenstellendes sein wird.

Zum Schlusse ist es mir eine angenehme Pflicht, meinem hochverehrten Chef, Herrn Geheimrat Professor Dr. Garrè, für die gütige Ueberlassung des Falles, sowie Herrn Privatdocenten Dr. Ehrhardt, Assistenten der Klinik, für die liebenswürdige Durchsicht der mikroskopischen Präparate herzlichst zu danken.

Lebenslauf.

Ich, Harry Moses, geboren am 17. April 1878 als Sohn des Kaufmanns Benjamin Moses und seiner Ehefrau Johanna geb. Reinus in Tapiau (Kr. Wehlau O. Pr.), bin Jude. Meine Schulbildung erhielt ich auf der Stadtschule meiner Vaterstadt, von Oktober 1887 bis Ostern 1890 auf dem Kgl. Gymnasium zu Wehlau, von Ostern 1890 bis Ostern 1893 auf dem Kgl. Gymnasium zu Insterburg, von Ostern 1893 an auf dem Kneiphöfischen Stadtgymnasium zu Königsberg i. Pr., das ich Ostern 1897 mit dem Zeugnis der Reife verliess, um Medicin zu studieren.

Von Ostern 1897 bis Michaelis 1899 war ich an der Universität in Königsberg immatrikuliert, unterbrach sodann auf 1 Jahr mein Studium und ging als Schauspieler zur Bühne. Oktober 1900 liess ich mich an der Universität in Breslau wieder immatrikulieren, wo ich am 26. Februar 1901 die ärztliche Vorprüfung ablegte, am 13. Juli 1903 das ärztliche Staatsexamen beendete.

Meiner Militärpflicht genügte ich als Einj.-Freiwilliger im Sommer 1899 beim Inf.-Regt. Nr. 146, als einj.-freiw. Arzt vom 1. IX. 03 bis 1. III. 04 beim Gren.-Regt. Kronprinz (1. Ostpr.) Nr. 1 in Königsberg i. Pr. Vom 1. III. 04 bis zum 12. IV. 04 machte ich eine 6-wöchige Uebung als Unterarzt beim Inf.-Regt. Graf Doenhoff (7. Ostpr.) Nr. 44.

Seit Anfang Mai 1904 bin ich Volontärarzt der Kgl. Chirurgischen Universitätsklinik in Königsberg.

Das Colloquium fand am 17. November 1904, die Promotion am 23. November 1904 statt.

Während meines Studiums hörte ich die Vorlesungen folgender Herren:

In Königsberg:

Baumgart, Braun, Caspary, Hermann, Lossen, Luerssen, Meschede, Pape, Samuel †, Stieda, Zander.

In Breslau:

Filehne, Flügge, Groenouw, Hasse, Heine, Henke, Henle, Hürthle, Kast †, Kausch, Kückenthal, W. Kümmel, Küstner, Ladenburg, Meyer, v. Mikulicz-Radecki, Neisser, Pfannenstiel, Ponfick, Schäffer, R. Stern, Sticher, Uhthoff, Wernicke.

Allen diesen meinen verehrten Lehrern gebührt mein ergebenster Dank.